

CIRCUITO DE DERIVACIÓN ÁGIL PARA ÚLCERAS DE PIERNA

A

Asegurar el diagnóstico

Avalado por:



CENTRO DE SALUD

ANGIOLOGÍA Y CIRUGÍA VASCULAR (ACV)

Evaluación inicial: Antecedentes del paciente. Examen clínico de la extremidad inferior y de la úlcera

Derivación directa en caso de:
 *Insuficiencia cardíaca descompensada
 *Enfermedad arterial periférica
 *Varicorragia

Palpación de pulsos distales

Presentes

Ausentes

ITB

0,8-1,3

0,6-0,79

<0,6 ó >1,3

Úlcera venosa

Úlcera mixta

Estándar de tratamiento (pasos B y C)

Estándar de tratamiento (pasos B y C)

Derivación preferente a ACV

¿Reducción de la superficie de la herida >40% en 4 semanas?

SI

NO

Mantener tratamiento y derivación no urgente a ACV

Evaluación por ACV: Eco Doppler venoso-arterial

Úlcera Venosa

Úlcera Mixta

Úlcera Arterial

Otros

Estándar de tratamiento (pasos B y C)

Revascularización

Interconsulta al especialista pertinente

¿Reducción de la superficie de la herida >40% en 4 semanas?

SI

NO

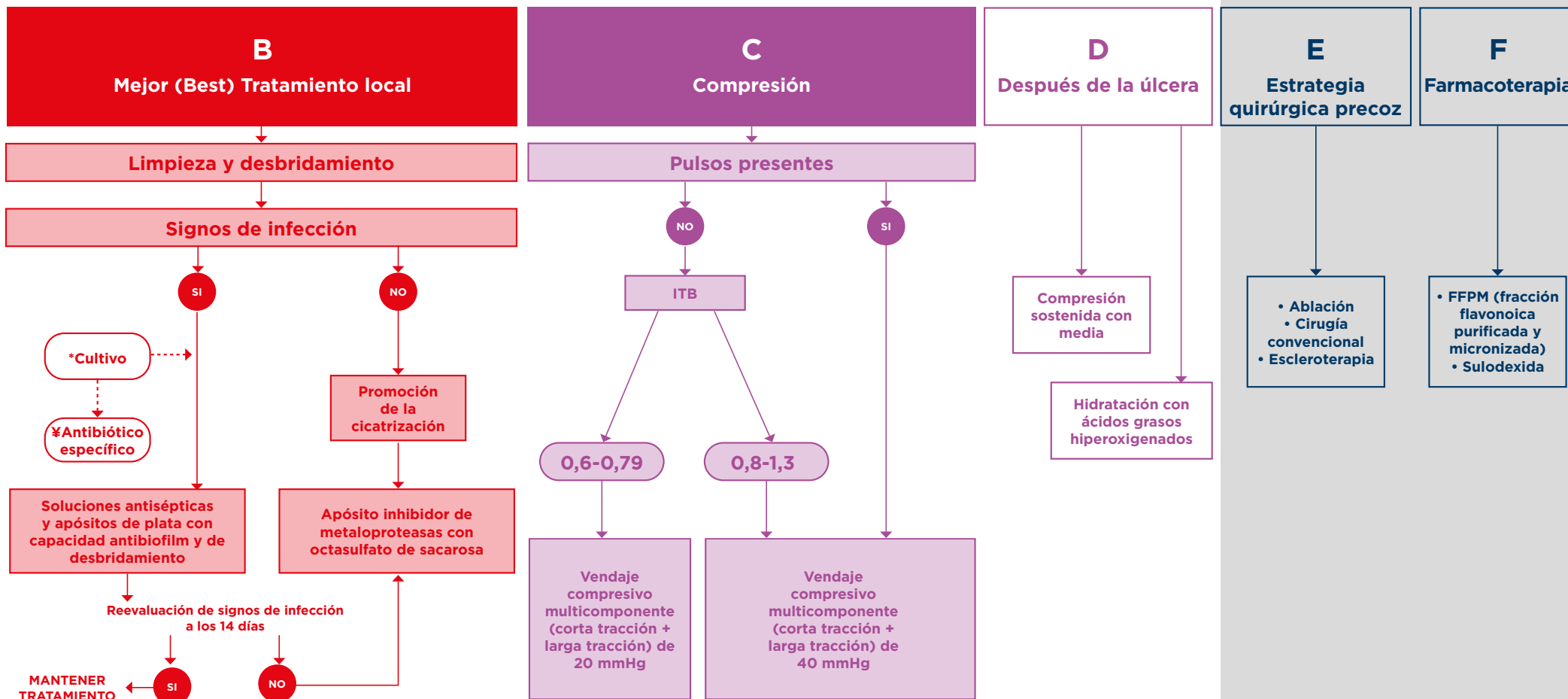
Mantener tratamiento Seguimiento centro de salud

Reevaluar componente arterial

ESTÁNDAR DE TRATAMIENTO PARA ÚLCERAS EN EXTREMIDAD INFERIOR DE ETIOLOGÍA VENOSA

CENTRO DE SALUD/ANGIOLOGÍA Y CIRUGÍA VASCULAR

ANGIOLOGÍA Y CIRUGÍA VASCULAR



B

Tener en cuenta:

- Evitar antibiótico tópicos^{1,2,3}
- Evitar cura seca en ausencia de compromiso arterial⁷
- Considerar con cautela el uso de corticoides tópicos para controlar las dermatitis y eccemas secundarios. Evitar uso prolongado de corticoide y adaptar la dosis a la necesidad del paciente por su posible efecto negativo sobre el proceso de cicatrización^{7,8}
- Proteger bordes perilesionales con crema barrera⁴
- Desbridamiento de tejido desvitalizado e hiperqueratosis⁷
- Tratamientos antisépticos solo para heridas infectadas^{2,3}

*Realizar cultivo solo en caso de infección invasiva o celulitis.
 ≠Utilizar antibióticos únicamente en caso de infección invasiva.

C

Tener en cuenta:

- Proteger las zonas de riesgo como prominencias óseas y tendón de Aquiles^{5,6}
- Homogenizar los perímetros de la pierna en caso de ser necesario^{5,6}
- Hidratar la piel con ácidos grasos hiperoxigenados⁷

D

Tener en cuenta:

- Concienciar al paciente de su patología⁴
- Recomendar hábitos saludables
- Acudir a su centro de salud en caso de recidiva sin esperar a que la herida empeore⁴

E

Tener en cuenta:

- Realizar este tratamiento precozmente, para lo que es importante que el paciente sea remitido pronto a Cirugía Vascular⁹

F

Tener en cuenta:

- Considerar el tratamiento farmacológico como coadyuvante en la cicatrización de la úlcera venosa siempre que se asocie a la terapia de compresión

1. Williamson DA, Carter GP, Howden BP. 2017. Current and emerging topical antibacterials and antiseptics: agents, action, and resistance patterns. Clin Microbiol Rev 30:327-360. 2. International Wound Infection Institute (IWII) Wound infection in clinical practice. Wounds International 2016; 3. World Union of Wound Healing Societies (WUWHS). Principios de las mejores prácticas: La infección de las heridas en la práctica clínica. Consenso internacional. London: MEP Ltd, 2008. 4. Marinello Roura J, Verdú Soriano J (Coord.). Conferencia nacional de consenso sobre las úlceras de la extremidad inferior (CON.U.E.I.). Documento de consenso 2018. 2ª ed. Madrid: Ergon; 2018. 5. Beldón P. Compression therapy for venous leg ulcers: padding layer. Wounds Essentials 2012, Vol 1. 6. Proitz K, Reich-Schupke S, Müller K, Augustin M, Hagerström K. [Compression bandages with and without padding : Observational controlled survey of pressure and comfort]. Hautarzt. 2018 Aug;69(8):653-661. 7. Asociación Española de Enfermería Vascular y Heridas. Guía de práctica clínica: Consenso sobre úlceras vasculares y pie diabético. Tercera edición. Madrid: AEEVH; 2017. 8. Hofman D, Moore K, Cooper R, Eagle M, Cooper S. Use of topical corticosteroids on chronic leg ulcers. J Wound Care. 2007;16(5):227-230. doi:10.12968/jowc.2007.16.5.27047. 9. MS Gohel et al. A randomized trial of early endovenous ablation in venous ulceration. N Engl J Med 2018;378:2105-14. Otras referencias de interés: 10. C Wittens et al. Management of chronic venous disease. Clinical practice guidelines of the ESVS. Eur J Vasc Endovasc Surg 2015;49:678-737; 11. C Murphy et al. Defying hard-to-heal wounds with an early antibiofilm intervention strategy: wound hygiene. J Wound Care 2020;29:Sup3.