



QUEMADURA TRAS ELECTROCOAGULACIÓN

Autores: Esther García Esperalta e Irene Burgaleta de la Peña.
CS La Rivota

- Quemadura de 1,5 x 1,5 cm
- 4 semanas de evolución tras electrocoagulación
- Lecho con fibrina que en semanas anteriores no se evidenció mejoría en el mismo tras uso de desbridantes enzimáticos e hidrogeles
- Exudado leve – moderado
- Estancamiento de la cicatrización

PERFIL PACIENTE:


- Mujer
- 34 años
- No Reacciones Adversas a Medicamentos
- Trombosis de la vena cava inferior
- Insuficiencia venosa crónica

TRATAMIENTO

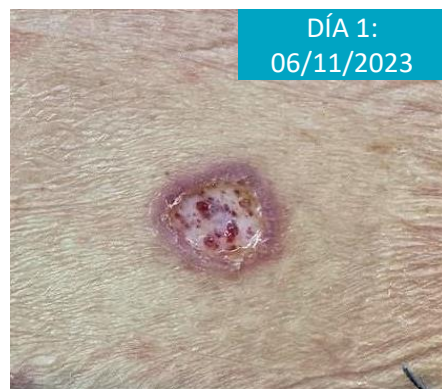- Durante 4 semanas de uso de múltiples apósitos que derivaron en un estancamiento de la herida, se modifica pauta de cura a **UrgoStart plus Pad**.
- Tras el primer uso, se levanta cura a las 48h, evidenciando mejoría y cierre de bordes, además de menor cantidad de fibrina y lecho más limpio.
- Tras 4 días de tratamiento, se observa cierre mucho más significativo, sin restos de fibrina y úlcera prácticamente cicatrizada.

RESULTADO

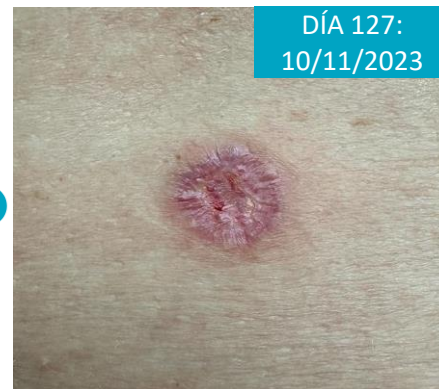Tras 130 días, la herida está completamente cerrada, finalizando su tratamiento y comenzando hidratación para mejorar el aspecto de la cicatriz.



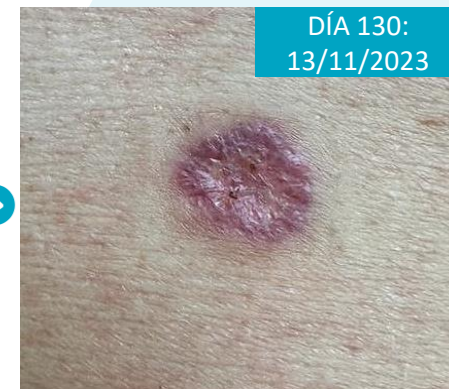HEALICO



UrgoStart plus Pad



UrgoStart plus Pad



UrgoStart plus Pad

